



УДК: 616.145.13:616.133.33-089

А.Б. Калиев, Е.Т. Махамбетов (к.м.н.), Т.Т. Керимбаев (д.м.н.), А.С. Шпеков, Ф.Х. Смагулов, Е.Ж. Медетов, М.А. Кульмирзаев, Б.А. Кунакбаев

АО «Национальный центр нейрохирургии», г. Астана, Казахстан.

## СРАВНИТЕЛЬНЫЙ АНАЛИЗ МЕТОДОВ ЛЕЧЕНИЯ АРТЕРИОВЕНОЗНЫХ МАЛЬФОРМАЦИЙ ГОЛОВНОГО МОЗГА. ОПЫТ НАЦИОНАЛЬНОГО ЦЕНТРА НЕЙРОХИРУРГИИ

**Цель исследования.** Изучить результаты эндоваскулярного, хирургического и комбинированного методов лечения артериовенозных мальформаций (АВМ) головного мозга.

**Материалы и методы исследования.** В период с 2008 по 2014 год 336 больных с АВМ головного мозга получили лечение в нашем центре.

**Результаты.** В 280 случаях, была выполнена эндоваскулярная эмболизация, в то время как микрохирургическая резекция АВМ была выполнена в 56 случаях. Осложнения в эндоваскулярной группе составили 13,6%, смертность 2,1%. Осложнения микрохирургической резекции АВМ были зарегистрированы в 4%, смертность составила 0%.

**Заключение.** Наш опыт показывает, что эндоваскулярная эмболизация, микрохирургическая резекция, или сочетание методов является безопасной и эффективной стратегией для лечения АВМ головного мозга.

**Ключевые слова:** артериовенозная мальформация головного мозга, эндоваскулярная эмболизация, микрохирургическое иссечение

### Актуальность

Артериовенозные мальформации (АВМ) головного мозга встречаются значительно реже артериальных аневризм и наблюдаются у 1,3 на 100000 населения в год [1]. Одним из наиболее грозных клинических проявлений артериовенозных мальформаций (АВМ) головного мозга являются спонтанные внутричерепные кровоизлияния, и наблюдаются с частотой 2-3% случаев в год [2]. Риск разрыва АВМ головного мозга по разным данным составляет от 1,2 до 4% в год [3, 4]. Предрасполагающими факторами разрыва АВМ являются разрыв АВМ в анамнезе, расположение АВМ в глубинных отделах головного мозга, дренирование АВМ только глубокой веной, наличие аневризм в составе мальформаций, женский пол [5]. Пик встречаемости АВМ приходится на возраст 20-30 лет, с преобладанием у лиц мужского пола [1, 5, 6]. Глубокий неврологический дефицит и инвалидизация после кровоизлияния отмечаются в 58-81% случаев [6]. Смертность при разрывах АВМ составляет до 29% [7]. Также наблюдаются такие клинические проявления, как эпилептические припадки и очаговая неврологическая симптоматика в основном обусловленная синдромом обкрадывания мозгового кровотока.

Согласно классификации Spetzler-Martin АВМ головного мозга делятся по размерам, локализации и наличию глубокого дренирования [8]. Основными методами лечения АВМ головного мозга являются

микрохирургическое иссечение, эндоваскулярная эмболизация, радиохирургическое лечение и комбинированные подходы, когда сочетаются несколько вышеуказанных методов [9, 10].

Основной задачей хирургического лечения является иссечение или полная облитерация АВМ с целью элиминации потенциального источника кровоизлияния. Наряду с этим, при сложных АВМ используются также этапные частичные эмболизации АВМ, которые предусматривают выключение из кровотока потоковых или интранидальных аневризм, выключение высокопоточных фистул или части стромы АВМ, наиболее причинно-связанных с возможными кровоизлияниями или клиническими проявлениями АВМ.

Эндоваскулярная хирургия занимает важное место в современном лечении церебральных АВМ и используется как самостоятельный метод хирургического лечения, так и в комплексе с другими методами при мультимодальном подходе. В настоящее время применяются эмболизирующие агенты на основе гистоакрила и этиленвинилалкоголя [11]. Принципы микрохирургического иссечения АВМ головного мозга заключаются в рациональном, адекватном доступе, микрохирургическом выделении узла мальформации с применением микрохирургических инструментов, операционного микроскопа. В последнее время, все чаще применяется комбинация эндоваскулярных и микрохирургических методик, когда перед иссечением производится



предварительная эмболизация АВМ, что облегчает иссечение АВМ, уменьшает риск кровотечения, сокращает время операции [12].

В этой связи, выбор показаний к операции и наиболее рациональной терапевтической тактики является важным этапом в достижении наилучших исходов лечения АВМ.

### Цель исследования

Изучить результаты эндоваскулярного, хирургического и комбинированного методов лечения АВМ головного мозга.

### Материалы и методы

Нами проведен ретроспективный анализ результатов лечения АВМ в АО «Национальный центр нейрохирургии» г. Астана в период с июля 2008 года по декабрь 2014 года. Пролечено 336 случаев. Из них мужчин 204 пациента, что составило 60.7%, 132 женщин (39.3%), в возрасте от 7 лет до 64 лет, средний возраст составил 33 года (табл. 1). В 164 (49%) случаях клиническая картина проявилась в виде внутримозгового кровоизлияния. В 172 (51,2%) случаях наблюдался эпилептический синдром и у 68 (20,2%) – выраженная цефалгия. Очаговая неврологическая симптоматика отмечалась у 45 (13,4%), гидроцефалия у 2 (0,6%), бессимптомные течения встречались в 54 (16,1%) случаях (табл. 2). Распределение, согласно шкале Spetzler-Martin, было следующим образом: первая градация у 27 пациентов, что составило 8%, вторая градация у 99 пациентов 29.5%, с третьей градацией 156 пациентов 46.4%, с четвертой градацией 45 пациентов 13.4%, с пятой градацией 9 пациентов 2.7% (табл. 3).

Таблица 1

Распределение пациентов по возрасту и полу

| Период                      | Количество случаев | В о з - раст | Средний возраст |
|-----------------------------|--------------------|--------------|-----------------|
| С 07.2008 по 12.2014 всего, | 336                | 7 лет – 64   | 33 года         |
| из них: мужчин              | 204 (60.7%)        |              |                 |
| женщин                      | 132 (39.3%)        |              |                 |

Таблица 2

Характеристика клинического течения

| Характеристика          | Количество  |
|-------------------------|-------------|
| С разрывом              | 164 (49%)   |
| Без разрыва             | 172 (51%)   |
| Эпилептические приступы | 172 (51.2%) |
| Головная боль           | 68 (20.2%)  |
| Бессимптомные           | 54 (16.1%)  |
| Очаговый дефицит        | 45 (13.4%)  |
| Гидроцефалия            | 2 (0.6%)    |

Таблица 3

Распределение больных, согласно шкале Spetzler-Martin

| Градация по шкале Spetzler-Martin |            |             |            |          |
|-----------------------------------|------------|-------------|------------|----------|
| I                                 | II         | III         | IV         | V        |
| 27 (8%)                           | 99 (29.5%) | 156 (46.4%) | 45 (13.4%) | 9 (2.7%) |

### Результаты и обсуждение

Микрохирургическое иссечение АВМ было выполнено в 56 случаях. 36 пациентов были оперированы после предварительной эмболизации мальформации, тогда как в 20 случаях микрохирургическое иссечение было выполнено без предварительной эмболизации. Необходимо отметить, что лучшие результаты после микрохирургического иссечения были отмечены в группе с предварительной эмболизацией АВМ. На рисунке 1 представлены снимки пациента с АВМ, которому было проведено комбинированное лечение АВМ (эндоваскулярная эмболизация + микрохирургическое иссечение).

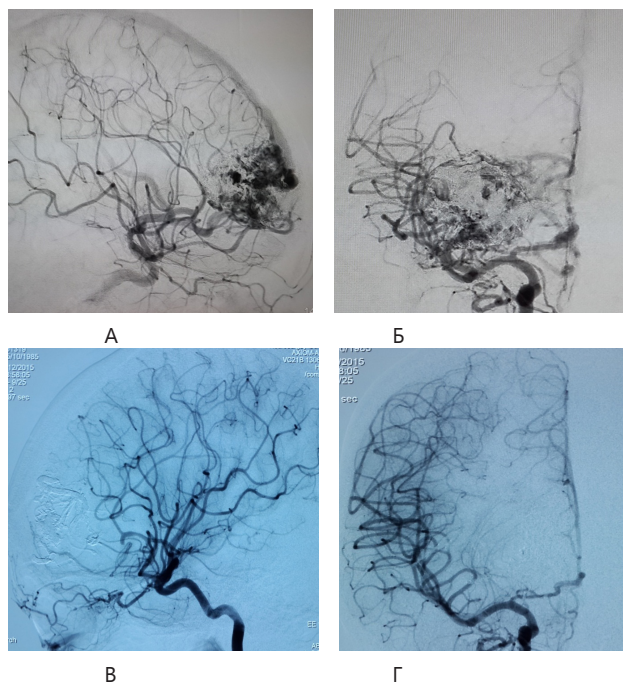


Рисунок 1 – АВМ правой лобной доли

А и Б – сагиттальный и фронтальный срезы после трех этапов парциальной эмболизации АВМ

В и Г – сагиттальный и фронтальный срезы после микрохирургического иссечения АВМ

Таким образом, в результате анализа результатов микрохирургического лечения, из 56 случаев микрохирургической резекции АВМ осложнение в виде паренхимального кровоизлияния было отмечено в 1 случае (1,8%), у одного пациента наблюдалось воспаление послеоперационной раны. Осложнения в виде послеоперационной ликвореи наблюдалось в 1 случае, которое не требовало до-

полнительной хирургической коррекции. У одного пациента в раннем послеоперационном периоде наблюдалась эпидуральная гематома, которая потребовала оперативного вмешательства. Летальных исходов в группе микрохирургического иссечения не наблюдалось.

Из 280 случаев эндоваскулярной эмболизации АВМ тотальная эмболизация была достигнута в 52 случаях (18,6%), частичная эмболизация в 228 случаях (81,4%). В группе эндоваскулярной эмболизации осложнения в виде внутричерепных кровоизлияний различной локализации и объема были отмечены в 24 случаях (8,6%). Ишемический инсульт в результате окклюзии функционально значимого сосуда наблюдалось у 7 пациентов (2,5%). Особую группу осложнений составила фиксация микрокатетера в афферентном сосуде, которая в одном случае потребовала открытого хирургического вмешательства для удаления микрокатетера. В 2 случаях произошла перфорация микрокатетера. Летальность в данной группе составила 6 случаев (2,1%) (табл. 4).

Таблица 4

Сравнительная характеристика эндоваскулярной и микрохирургических операций в лечении АВМ головного мозга

| Характеристика                         | Микрохирургические операции      | Эндоваскулярные операции  |
|--|----------------------------------|---|
| <b>Пациенты</b>                        | 56 (16.7%)                       | 280 (83.3%)   |
| <b>Количество резекций/эмболизаций</b> | Всего резекций - 56              | Всего эмболизаций – 388 (некоторым пациентам проводилась повторная эмболизация) |
| <b>Осложнения</b>                      | Паренхимальная гематома 1 (1.8%) | Кровоизлияние (разрыв АВМ) 24 (8.6%)  |
|  | Воспаление раны 1 (1.8%)         | Ишемический инсульт 7 (2.5%)  |
|  | Ликворея раневая 1 (1.8%)        | ТЭЛА 3 (1.1%)   |
|  | Эпидуральная гематома 1 (1.8%)   | Фиксация микрокатетера 2 (0.7%)   |
|  |                                  | Перфорация микрокатетера 2 (0.7%)   |
| <b>Летальность</b>                     |                                  | 6 (2.1%)  |

На рисунке 2 представлены снимки пациента с АВМ области базальных ганглиев.

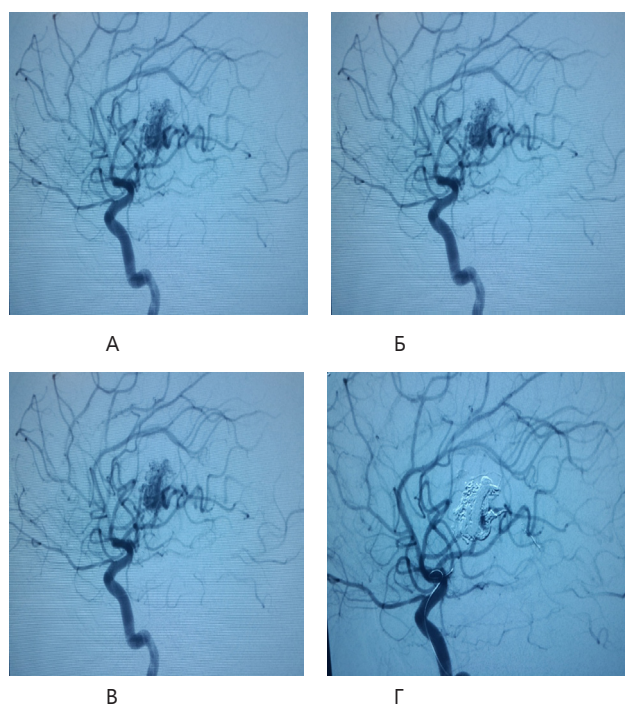


Рисунок 2 – АВМ в области базальных ядер слева

А и Б – сагиттальный и фронтальный срезы до тотальной эмболизации АВМ  
В и Г – сагиттальный и фронтальный срезы после тотальной эмболизации АВМ

Как показал анализ при эндоваскулярной эмболизации основную группу летальности составили АВМ головного мозга 3-4 градации по Spetzler-Martin. Так, при 3 градации по Spetzler-Martin летальные случаи были в 3 случаях (50%), при 4 градации по Spetzler-Martin в 2 случаях (33, 4%), и 1 пациент (16,6%) скончался с 5 градацией по Spetzler-Martin. Как видно из вышеизложенного, летальность на прямую зависит от размеров и локализации АВМ, наличия глубоких дренирующих вен. При этом необходимо отметить, что из 6 пациентов, 3 пациента (50%) скончались в результате тромбоэмболии легочной артерии, что указывает на осложнения, не связанные на прямую с оперативным вмешательством.

### Заключение

Успех в лечении АВМ заключается в индивидуальном подходе к каждому отдельному случаю, выборе и методе лечения. Благодаря развитию эндоваскулярной хирургии и появлению новых инструментов (микрокатетеров в отделяемом концом), эта методика становится все более безопасной и оптимальной в большинстве случаев. Мы считаем обоснованным применение в части случаев сложных АВМ высокой градации так называемой методики прицельной эмболизации (target embolization), когда производится только эмболизация в составе АВМ потоковых или интранидальных аневризм, артериовенозных фистул высокого потока. Наши предварительные наблюдения пока обосновывают подобный подход при эндоваскулярном лечении.



Как показывает анализ наших собственных данных, наименьшее количество осложнений получено в группе пациентов которым применялось микрохирургическое лечение. В этой связи, микрохирургическое удаление АВМ головного мозга без или в комбинации с эндоваскулярным методом в наших случаях является методом выбора при АВМ 1-2 градации.

Конечно выбор наиболее безопасного метода является важным в процессе ведения пациен-

тов с АВМ. Однако цели лечения предусматривают не только пробуждение пациента после операции без нового неврологического дефицита, но и избавление пациента от первичных и повторных кровоизлияний, эпилептических припадков и очаговых неврологических проявлений в течение всей жизни. Эти аспекты являются крайне важными при выборе показаний к определенному методу лечения АВМ и требуют дальнейших исследований.

### СПИСОК ЛИТЕРАТУРЫ

1. Stapf C., Mast H., Sciacca R.R. et al. New York Islands AVM Study Collaborators. The New York Islands AVM Study: design, study progress, and initial results // *Stroke*. – 2003. – Vol.34. P. 29-33.
2. Brown R.D., Fleming K.D. Natural history & management of intracranial vascular malformations // *Mayo clinic proc.* – 2005. – №80[2]. – P. 269- 281.
3. Caldarelli M., Di Rocco C., Iannelli A., Rollo M., Tamburrini G., Velardi F.J. Combined management of intracranial vascular malformations in children // *Neurosurg Sci.* – 1997. – Vol. 41. – P. 315-324.
4. Graf C.J., Perret G.E., Torner J.C. Bleeding from cerebral arteriovenous malformations as part of their natural history // *J Neurosurg.* – 1983. – Vol.58. – P. 331-337.
5. Gross B.A., Du R. Natural history of cerebral arteriovenous malformations: a meta-analysis // *J Neurosurg.* – 2013. – Vol. 118. – P. 437-443.
6. Perret G., Nishioka H. Report on the cooperative study of intracranial aneurysms and subarachnoidal hemorrhage. Section VI. Arteriovenous malformations // *J Neurosurg.* – 1966. – Vol. 25. – P. 467-490.
7. Brown R.D., Wiebers D.O., Forbes G., O'Fallon W.M., Piepgras D.G., et al. The natural history of unruptured intracranial arteriovenous malformations // *J Neurosurg.* – 1988. – Vol. 68. – P. 352-357.
8. Greenberg M.S. *Handbook of Neurosurgery*. – 7th edition. – Thieme, 2010. – 1352 p.
9. Элиава Ш.Ш., Филатов Ю.М., Ю.В. Пилипенко, О.Д. Шехтман, О.Б. Белоусова, и др. Микрохирургическое лечение артериовенозных мальформаций головного мозга в НИИ нейрохирургии им. Н.Н. Бурденко (опыт последних лет) // *Вопросы нейрохирургии*. – 2012. – № 3. – С. 34-44.
10. Spetzler R.F., Martin N.A. A proposed grading system for arteriovenous malformations // *J Neurosurg.* – 1986. – Vol. 65(4). – P. 476-483.
11. Krenn M. et al. Therapy of brain arteriovenous malformations: multimodality treatment from a balanced standpoint // *Neurosurgery*. – 2006. – Vol. 59:S3. – P. 148-157.
12. Laligam N.S. et al. Multimodality treatment of brain arteriovenous malformations with microsurgery after embolization with onyx: Single-center experience and technical nuances // *Neurosurgery*. – 2008. – Vol. 62. – P. 1213-1226.

### ТҮЙІНДЕМЕ

А.Б. Калиев, Е.Т. Махамбетов (м.ғ.к.), Т.Т. Керимбаев (м.ғ.д.), А.С. Шпеков, Ф.Х. Смагулов, Е.Ж. Медетов, М.А. Кульмирзаев, Б.А. Кунакбаев

«Ұлттық нейрохирургия орталығы» АҚ, Астана қ., Қазақстан

## БАС МИЫНЫҢ АРТЕРИОВЕНАЛЫҚ МАЛЬФОРМАЦИЯЛАРЫН ЕМДЕУ ӘДІСТЕРІНІҢ САЛЫСТЫРМАЛЫ ТАЛДАУЫ. ҰЛТТЫҚ НЕЙРОХИРУРГИЯ ОРТАЛЫҒЫНЫҢ ТӘЖІРИБЕСІ

**Зерттеу мақсаты.** Бас миы артериовеналық мальформацияларын емдеудің эндоваскулярлы, хирургиялық және құрамдастырылған әдістерінің нәтижелерін зерттеу.

**Материалдар мен әдістер.** 2008 бен 2014 жылдар аралығында барлығы 336 науқас емделді.

**Нәтижесі.** 280 жағдайда тамыр ішілік, 56 жағдайда микрохирургиялық емдеу жасалды. Тамыр ішілік топтағы асқыныстар 13,6%, өлім

көрсеткіші 2,1% құрады. Микрохирургиялық топтағы асқыныстар 4%, өлім 0% пайыз.

**Қорытындысы.** Біздің тәжірибе, мальформацияның тамыр ішілік эмболизациясы, микрохирургиялық алып тасталуы және әдістердің комбинациясы, ми АВМ емінің қауіпсіз және эффективті стратегиясы болып табылатындығын көрсетеді.

**Негізгі сөздер:** мидың артериовеналық мальформациясы, тамыр ішілік эмболизация, микрохирургиялық алып тастау.



## SUMMARY

A.B. Kaliyev, Ye.T. Makhambetov, (Cand.Med.Sci.), T.T. Kerimbayev (D.Med.Sci.), A.S. Shpekov, F.H. Smagulov, Ye.Zh. Medetov, M.A. Kulmirzayev, B.A. Kunakbayev

JSC "National Centre for Neurosurgery", Astana, Republic of Kazakhstan

### **COMPARATIVE ANALYSIS OF METHODS OF TREATING BRAIN ARTERIOVENOUS MALFORMATIONS. EXPERIENCE OF THE NATIONAL CENTRE FOR NEUROSURGERY**

**Purpose of the study.** Aneurysmal subarachnoid hemPurpose of the study. To examine the results of endovascular, surgical and combined treatments for brain arteriovenous malformations.

**Materials and methods.** In total, between 2008 and 2014 years 336 patients with brain AVMs were treated.

**Results.** In 280 cases, endovascular embolization was performed, while microsurgical resection of AVM was performed in 56 cases. Complications in

the endovascular group was 13.6%, mortality 2.1%. Complications of microsurgical resection of AVM were reported in 4%, mortality was 0%.

**Conclusion.** Our experience shows that endovascular embolization, microsurgical resection, or a combination of methods is safe and effective strategy for the treatment of brain AVMs.

**Keywords.** cerebral arteriovenous malformation, endovascular embolization, microsurgical resection.